



# CHIRURGIE DES TUMEURS CUTANÉES

Version 5 mise à jour nov 2016

Information délivrée le :

Au bénéfice de :

Nom :

Prénom :

Cachet du Médecin :

**Dr Patrick LAFAURIE**

**8, avenue Alphan**

**75016 PARIS - France**

**Tel : 01 55 37 90 37**

Cette fiche d'information a été conçue **sous l'égide de la Société Française de Chirurgie Plastique Reconstructrice et Esthétique (SOF.CPRE)** comme un complément à votre première consultation, pour tenter de répondre à toutes les questions que vous pouvez vous poser si vous envisagez d'avoir recours à une chirurgie cutanée.

Le but de ce document est de vous apporter tous les éléments d'information nécessaires et indispensables pour vous permettre de prendre votre décision en parfaite connaissance de cause. Aussi vous est-il conseillé de le lire avec la plus grande attention.

## ● DÉFINITION

Les tumeurs (ou lésions) cutanées sont des taches ou des excroissances de la peau, de taille, de forme et de couleur variables. Elles peuvent se situer sur l'ensemble de la face ou du corps. Chaque type cellulaire contenu dans la peau est capable de se transformer en tumeur bénigne ou maligne ; il existe donc un grand nombre de tumeurs cutanées, allant du simple « grain de beauté » à la tumeur très rare. Elles peuvent apparaître au cours de la vie ou être présentes dès la naissance. Elles sont le plus souvent diagnostiquées par un dermatologue ou par votre médecin traitant qui demande à un chirurgien plasticien d'en réaliser l'exérèse.

Cette notice, sans pour autant avoir un caractère exhaustif, a pour but de vous présenter les tumeurs cutanées les plus fréquemment rencontrées. Les lésions rares vous seront expliquées au cas par cas par votre médecin spécialiste.

## ● OBJECTIFS

En ce qui concerne les **tumeurs cutanées**, on peut distinguer trois cas de figure :

### ● Tumeurs bénignes :

Certaines lésions initialement bénignes (comme certains « grains de beauté ») peuvent parfois se transformer et évoluer vers la malignité ; il est donc logique de les enlever préventivement.

D'autres lésions purement bénignes peuvent être retirées parce qu'elles sont gênantes, soit du fait de frottements ou d'irritations, soit pour des raisons purement esthétiques.

Parmi les tumeurs bénignes on retrouve le plus fréquemment :

### • Les tumeurs mélaniques :

Il s'agit de lésions extrêmement fréquentes. Il en existe différentes formes comme les éphélides appelées aussi « **tâches de rousseur** » qui sont liées à l'exposition solaire. Les **lentigos** sont presque similaires sauf qu'ils sont présents toute l'année.

Les **naevi** appelés aussi « **grains de beauté** », peuvent être présents à la naissance ou apparaître tout au cours de la vie. Ils peuvent toucher toutes les parties du corps.

### • Les tumeurs de l'épiderme :

Les plus fréquemment retrouvées sont les **verrues séborrhéiques** (ou kératoses séborrhéiques). Elles apparaissent souvent après quarante ans. Elles ont un aspect verruqueux, sont brunes et plus ou moins pigmentées.

Les **kératoses** (ou kératoses actiniques) sont de petites taches brunes ou rouges situées dans des zones exposées au soleil.

Certaines infections virales peuvent toucher l'épiderme comme les papillomes viraux responsables de l'apparition de **verrues** (planes, vulgaires, plantaires), de **condylomes** (ano-génitaux) ou encore de **molluscum contagiosum**.

### • Les tumeurs annexielles :

Il s'agit de lésions développées aux dépens des cellules pileuses. Les plus fréquemment retrouvées sont les **kystes**. Il existe plusieurs entités de kyste comme les kystes sébacés, les kystes épidermiques et grains de milium du visage ou encore les kystes trichilemmaux (loupes).

Il existe d'autres lésions mais de survenue encore plus rare : kératoacanthome, pilomatricome, tricho-épithéliome...

### • Les tumeurs du tissu conjonctif :

Elles se développent à partir du tissu conjonctif, des vaisseaux, des nerfs, de la graisse, des muscles contenus dans la peau. Elles sont là encore très nombreuses.

On retiendra principalement les **fibromes**, **histiocytobromes** et les **molluscum pendulum**.

Parmi les lésions vasculaires, on retrouve les **angiomes**. Le botriomycome est une lésion conjonctivo-vasculaire très fréquente dont le point de départ est souvent une petite plaie inflammatoire.

Les **lipomes** sont des tumeurs graisseuses très fréquentes. Ils peuvent être uniques ou multiples.

Les **neurofibromes** sont des tumeurs nerveuses ; lorsqu'ils sont multiples, ils doivent faire évoquer une maladie de Recklinghausen.

Les **xanthélasmas** sont des dépôts lipidiques souvent retrouvés au niveau des paupières.

● **Tumeurs douteuses** : le simple examen visuel d'une lésion ne permet pas toujours d'affirmer sa nature bénigne ou maligne.

Dans ce cas, l'ablation chirurgicale va avoir pour but de soumettre la lésion à un examen anatomopathologique (au microscope) qui seul sera en mesure d'affirmer le diagnostic.

Toutes les tumeurs bénignes précédemment citées peuvent entrer dans cette catégorie dès lors que leur aspect, forme ou situation est inhabituelle. On retiendra dans cette catégorie tout particulièrement les **tumeurs mélaniques** notamment lorsqu'elles sont très larges et présentes dès la naissance, ou si elles sont traumatisées, si leur couleur ou leur bordure change, si elles épaississent.

En effet elles peuvent se transformer ou poser un problème diagnostique avec le mélanome malin. De la même façon, il est recommandé de les retirer dès lors que leur situation anatomique peut entraîner un risque de traumatisme ou poser un problème de surveillance (région plantaire, main, dos, muqueuse buccale ou génitale, conjonctive, cuir chevelu).

● **Tumeurs malignes** : les cancers de la peau doivent, bien sûr, être retirés car la chirurgie est bien souvent le seul traitement permettant d'obtenir une guérison complète. Le but est donc de les enlever en totalité, en ménageant une «marge de sécurité», c'est-à-dire en passant au large, sur les côtés et en profondeur, afin de se donner toutes les chances d'éviter une récurrence.

Ce qui a été enlevé sera systématiquement soumis à un analyse anatomopathologique (au microscope) afin de confirmer le diagnostic et de corroborer le fait que la lésion a été retirée en totalité.

Il existe trois catégories principales de tumeurs cutanées malignes.

• **Les épithéliomas** : il s'agit de lésions extrêmement

fréquentes. Il en existe différentes formes comme les **épithéliomas baso-cellulaires** et les **épithéliomas spino-cellulaires** appelés aussi carcinomes baso-cellulaires et spino-cellulaires.

**Les épithéliomas baso-cellulaires** sont les cancers les plus fréquents. Ils surviennent généralement chez des personnes à peau blanche, en moyenne après 45 ans. Leur principal facteur de risque est l'exposition solaire. Ils touchent la face et le cou dans plus de 80% des cas. Leur évolution est purement locale, sans métastase, mais une évolution négligée peut aboutir à des mutilations importantes surtout quand la tumeur se situe à proximité des yeux, du nez, de la bouche ou des oreilles. Habituellement le chirurgien retire la lésion avec une marge de sécurité de quelques millimètres.

**Les épithéliomas spino-cellulaires** sont aussi appelés carcinomes épidermoïdes. Ils surviennent habituellement après 40 ans. Leur principal facteur de risque est l'exposition solaire. Ils apparaissent essentiellement sur les régions exposées au soleil (face, mains) et touchent aussi les muqueuses (buccale, anale ou génitale). Dans certains cas il y a un risque d'atteinte ganglionnaire et donc de métastase.

• **Les mélanomes** : le mélanome malin est beaucoup moins fréquent que les tumeurs précédentes. Il survient le plus souvent sur des peaux claires et l'exposition solaire est un facteur de risque important. Il peut se présenter sous la forme d'une lésion pigmentée noire d'apparition récente survenant sur une peau saine. Il peut aussi survenir sur un « grain de beauté » pré-existant. Toutes les parties du corps peuvent être atteintes, y compris les muqueuses et les conjonctives. Lorsque le mélanome est confirmé, le traitement est essentiellement chirurgical et consiste à retirer la lésion avec des marges de sécurité assez larges. La recherche d'une atteinte ganglionnaire sera systématique. En fonction de l'épaisseur initiale du mélanome et du statut ganglionnaire, un traitement complémentaire pourra vous être proposé (curage ganglionnaire, chimiothérapie, immunothérapie).

• **Les sarcomes** : ce sont des tumeurs rares. Les présentations et localisations anatomiques sont diverses et variées. Le traitement est avant tout chirurgical. La radiothérapie et/ou la chimiothérapie peuvent être indiquées en complément du geste chirurgical.

### ● PRINCIPES

L'exérèse d'une tumeur cutanée, qu'elle soit petite ou grande, reste avant tout un acte chirurgical qui nécessite le respect de certains principes.

Comme toute chirurgie, elle doit être pratiquée dans de bonnes conditions techniques (locaux adaptés, éclairage, instruments) et d'hygiène (asepsie du patient, lavage des mains du chirurgien, port de gants stériles, masque...).

L'exérèse chirurgicale doit enlever la lésion de façon complète avec souvent des marges de sécurité de peau saine. **Une analyse histologique de la lésion est systématique** car seul cet examen permet de confirmer le caractère bénin ou malin de la lésion. Cette analyse permet dans certains cas d'évaluer l'agressivité de la tumeur. Lorsqu'il s'agit d'une lésion de grande taille ou mal située ou si le caractère malin

n'est pas certain, votre chirurgien peut être amené à réaliser une biopsie afin d'identifier la lésion. En effet, la technique chirurgicale et les procédés de reconstruction peuvent être différents en fonction du type de lésion.

Selon la taille et la situation de la tumeur, il existe plusieurs méthodes de réparation de la perte de substance.

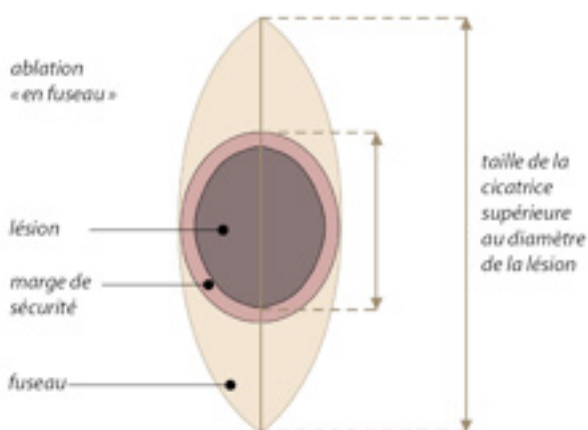
Il convient de savoir que lorsqu'une intervention chirurgicale amène à traverser la peau, quelle que soit la technique utilisée pour recoudre celle-ci, elle se réparera en laissant une cicatrice qui ne peut pas disparaître totalement.

Les seules agressions infligées à la peau qui disparaissent sans laisser aucune cicatrice sont celles qui ne concernent que la partie la plus superficielle de la peau à savoir **l'épiderme**.

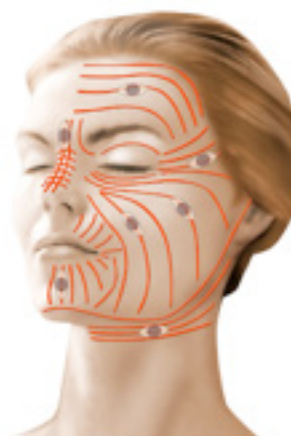Dès qu'une incision traverse le **derme** c'est-à-dire la partie profonde de la peau, et quelle que soit la qualité du chirurgien et des soins par lui prodigués, le geste chirurgical laissera derrière lui une **cicatrice** qui, certes, ira en s'atténuant, devenant plus ou moins discrète, mais jamais totalement invisible.

En matière de tumeurs cutanées, il s'agit de retirer la lésion en totalité avec pour les lésions malignes une marge de sécurité dont l'ampleur dépend du type de lésion, et d'aboutir à une cicatrice aussi discrète que possible.

• Le principe de base est l'**ablation « en fuseau »** suivie d'une **suture directe** par rapprochement des berges. L'intégration de la zone à enlever dans un fuseau (cf. schéma ci-après) est indispensable pour éviter la formation de replis aux extrémités de la cicatrice lors de la fermeture, mais aboutit à une cicatrice dont la taille est supérieure au diamètre de la lésion initiale. A ce sujet, il faut savoir que si le plus souvent, la cicatrice est plus grande que la lésion initiale, c'est que le fait d'allonger une cicatrice permet de diminuer la tension qui s'exerce sur chacune de ses berges et ainsi d'avoir à long terme le meilleur résultat esthétique possible.



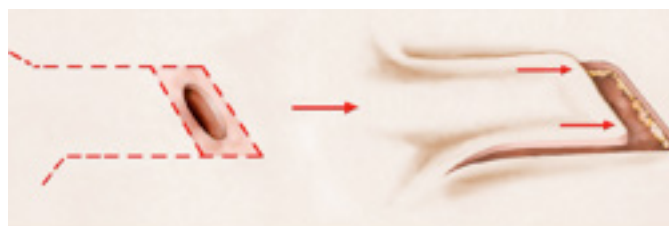De plus, la discrétion de la cicatrice sera favorisée par l'orientation de l'incision dans l'axe des plis naturels de la peau (cf. schéma ci-après) et par une technique de suture irréprochable.



Dans tous les cas, votre chirurgien vous expliquera quelle est la solution la mieux adaptée à votre cas personnel.

lignes de moindre tension de la face  
- orientation optimale des fuseaux d'excision

Dans les cas où la taille de la lésion ou sa localisation rendent irréalisable une fermeture par suture directe, la couverture de la zone retirée sera assurée soit par une **greffe de peau** prélevée sur une autre région, soit par une **plastie locale** qui correspond au déplacement d'un lambeau de peau avoisinant afin que celui-ci vienne recouvrir la perte de substance cutanée (cf schéma ci-après). La rançon cicatricielle de ce type de lambeau est bien sûr plus importante, mais, réalisé dans les règles de l'art, les résultats esthétiques à terme sont toutefois souvent meilleurs que ceux d'une greffe.



exemple de plastie locale :  
avancement d'un lambeau cutané

## ● AVANT L'INTERVENTION

Un interrogatoire suivi d'un examen de la lésion cutanée aura été réalisé par le chirurgien afin de préciser la ou les possibilité(s) chirurgicale(s).

En cas d'anesthésie autre que purement « locale », un bilan pré-anesthésique pourra être prescrit et une consultation pré-opératoire sera obligatoirement prévue avec le médecin anesthésiste.

## LA QUESTION DU TABAC

Les données scientifiques sont, à l'heure actuelle, unanimes quant aux effets néfastes de la consommation tabagique dans les semaines entourant une intervention chirurgicale. Ces effets sont multiples et peuvent entraîner des complications cicatricielles majeures, des échecs de la chirurgie et favoriser l'infection des matériels implantables (ex : implants mammaires).

Pour les interventions comportant un décollement cutané tel que l'abdominoplastie, les chirurgies mammaires ou encore le lifting cervico-facial, le tabac peut aussi être à l'origine de graves complications cutanées. Hormis les

risques directement en lien avec le geste chirurgical, le tabac peut être responsable de complications respiratoires ou cardiaques durant l'anesthésie.

Dans cette optique, la communauté des chirurgiens plasticiens s'accorde sur une demande d'arrêt complet du tabac au moins un mois avant l'intervention puis jusqu'à cicatrisation (en général 15 jours après l'intervention). La cigarette électronique doit être considérée de la même manière.

Si vous fumez, parlez-en à votre chirurgien et à votre anesthésiste. Une prescription de substitut nicotinique pourra ainsi vous être proposée. Vous pouvez également obtenir de l'aide auprès de Tabac-Info-Service (3989) pour vous orienter vers un sevrage tabagique ou être aidé par un tabacologue.

Le jour de l'intervention, au moindre doute, un test nicotinique urinaire pourrait vous être demandé et en cas de positivité, l'intervention pourrait être annulée par le chirurgien.

Aucun médicament contenant de l'Aspirine ne devra être pris dans les 10 jours précédant l'intervention.

En fonction du type d'anesthésie, on pourra vous demander de rester à jeun (rien manger ni boire) 6 heures avant l'intervention.

Aucun maquillage ni aucun bijou ou piercing ne devra être porté durant l'opération.

## ● **TYPE D'ANESTHÉSIE ET MODALITÉS D'HOSPITALISATION**

**Type d'anesthésie :** Trois procédés sont envisageables :

• **Anesthésie locale pure**, où un produit analgésique est injecté afin d'assurer l'insensibilité de la zone à opérer. C'est le cas le plus fréquent pour la Dermato-Chirurgie de base.

• **Anesthésie « vigile »** (Anesthésie locale approfondie par des tranquillisants), durant laquelle vous pouvez rester éveillé mais où vous serez relaxé et dont il peut résulter une certaine amnésie de l'intervention. Elle peut être préférée pour des raisons de confort personnel ou pour la réalisation de certains lambeaux complexes, en particulier sur la face.

• **Anesthésie générale** classique, durant laquelle vous dormez complètement, en fait rarement utile en Dermato-Chirurgie. Le choix entre ces différentes techniques sera le fruit d'une discussion entre vous, le chirurgien et l'anesthésiste.

**Modalités d'hospitalisation :** Les interventions de Dermato-Chirurgie de base, surtout si elles sont prévues sous anesthésie locale pure, ne nécessitent pas obligatoirement une hospitalisation et peuvent, à l'instar des soins dentaires, être réalisées **en Cabinet**, dans la mesure où tout l'équipement nécessaire y est disponible.

Si l'intervention est prévue en Clinique ou à l'Hôpital, elle peut habituellement être pratiquée « **en externe** », c'est-à-dire avec une entrée juste avant l'opération et une sortie juste après celle-ci, ou « **en ambulatoire** », c'est-à-dire en « hospitalisation de jour » avec une sortie le jour même après quelques heures de surveillance. L'hospitalisation traditionnelle, avec une nuit à passer sur place, est exceptionnelle pour ce type de chirurgie.

## ● **APRÈS L'INTERVENTION : LES SUITES OPÉRATOIRES**

On peut éventuellement constater un certain inconfort avec une sensation de tension sur la cicatrice, mais de véritables douleurs invalidantes sont rares.

Les premiers jours il faudra éviter de « forcer » sur la cicatrice. La prudence s'impose vis-à-vis des mouvements qui solliciteraient trop la zone opératoire.

Dans les heures qui suivent l'intervention, un petit suintement de sang (rouge) ou de lymphes (jaune) peut éventuellement venir légèrement tacher le pansement. Dans les 48 premières heures, la région opérée peut aussi parfois laisser apparaître un œdème (gonflement) et de petites ecchymoses (bleus) qui ne sont que transitoires.

Des démangeaisons sont par ailleurs assez fréquentes durant la phase de cicatrisation. Toutes ces constatations ne sont pas inquiétantes et doivent être considérées comme des suites « habituelles ».

Les fils, quand ils ne sont pas résorbables, sont retirés entre le 5<sup>ème</sup> et le 15<sup>ème</sup> jour.

La cicatrice pourra alors être massée selon les instructions de votre chirurgien.

Concernant l'évolution cicatricielle habituelle, il faut noter qu'initialement la cicatrice est souvent rouge ou rosée, puis qu'elle peut virer au brun et devenir fibreuse, indurée, avant de s'éclaircir et de s'assouplir après quelques semaines à quelques mois, le plus souvent en fait au-delà du troisième mois après l'intervention.

Concernant l'exposition au soleil, tant que la cicatrice est encore foncée, il est préférable d'éviter toute exposition et d'utiliser une protection type « écran total ».

## ● **LE RÉSULTAT**

Un délai de plusieurs mois (parfois jusqu'à un à deux ans) est nécessaire pour apprécier l'aspect définitif de la cicatrice.

Il faut bien comprendre que la cicatrisation reste un phénomène aléatoire dont la qualité ne peut en aucun cas être garantie. La parfaite maîtrise technique d'un chirurgien plasticien qualifié et spécifiquement formé à ce type d'intervention permet de mettre toutes les chances de son côté mais ne supprime pas cet aspect aléatoire.

Il est fondamental de contrôler régulièrement l'évolution et l'aspect de la cicatrice. C'est le seul moyen d'être sûr de repérer à temps d'éventuels troubles de la cicatrisation et de

leur appliquer un traitement approprié.

### ● **PROBLÈMES POTENTIELS**

Bien que tous les efforts soient mis en oeuvre au cours et au décours de l'intervention pour rendre les cicatrices les plus discrètes possible, il arrive que la cicatrisation ne soit pas à la hauteur des efforts consentis, et que les séquelles en résultant soient plus visibles que ce qui était espéré. En effet, la **qualité de la cicatrisation** est éminemment variable selon l'âge, les parties du corps, les facteurs environnementaux, et d'un patient à l'autre. Ceci s'explique, comme on l'a vu, par le fait que le processus de cicatrisation met en jeu des phénomènes assez aléatoires, parfois imprévisibles et incomplètement contrôlables. A cet égard, **il ne faut pas oublier que si c'est le chirurgien qui réalise les sutures, la cicatrice, elle, est le fait du (de la) patient(e)**. La survenue d'une cicatrice inesthétique doit toutefois être soumise à votre chirurgien car elle peut conduire à envisager le recours à certains moyens thérapeutiques.

Après ablation d'une lésion cutanée maligne, l'examen anatomopathologique au microscope peut parfois conclure que la **marge de sécurité** à sa périphérie a été **insuffisante** et que la lésion, dont les limites sont parfois très floues et difficiles à déterminer précisément à l'œil nu, n'aurait donc peut-être pas été enlevée en totalité ou avec une marge de sécurité suffisante. Une reprise chirurgicale visant à enlever l'éventuel reliquat tumoral ou bien pour passer plus à distance de l'ancienne lésion est alors la plupart du temps indispensable

Même si l'ablation d'une lésion a été jugée complète, y compris par l'examen anatomopathologique, on peut parfois assister, même des années après, à une « **récidive** » locale de la lésion. Ceci s'explique par le fait que certaines lésions sont « plurifocales », c'est à dire qu'elles présentent plusieurs bourgeons de développement dont certains peuvent être minimes, non décelables lors de la première intervention, et non contigus à la lésion principale. Ils peuvent donc être initialement épargnés et ensuite se développer pour leur propre compte.

### ● **LES COMPLICATIONS ENVISAGEABLES**

La Dermato-Chirurgie correspond à des interventions « de surface » qui ne concernent que la peau et ne sont donc pas très « lourdes ». Elles comportent toutefois, comme tout acte médical si minime soit-il, un certain nombre d'incertitudes et de risques.

Cet acte reste notamment soumis aux aléas liés aux tissus vivants dont les réactions ne sont jamais entièrement prévisibles.

En choisissant un Chirurgien Plasticien qualifié et compétent, formé spécifiquement à ce type de techniques, vous limitez au maximum ces risques, sans toutefois les supprimer complètement.

Heureusement, les complications significatives sont exceptionnelles à la suite d'une intervention de chirurgie cutanée réalisée dans les règles. En pratique, l'immense majorité des interventions se passe sans aucun problème et les patient(e)s sont pleinement satisfait(e)s de leur opération.

Pour autant, et malgré leur rareté, vous devez être informé(e) des complications possibles :

• **Complications anesthésiques** : il faut être conscient que toute anesthésie, quelle qu'elle soit (même locale), induit dans l'organisme des réactions quelquefois imprévisibles et plus ou moins faciles à maîtriser. Il est inutile et impossible de citer toutes ces complications mais nous vous engageons à discuter avec l'anesthésiste (si celui-ci intervient) lors de sa consultation pré-opératoire et à lui demander, à cette occasion, toutes les informations qui vous paraissent nécessaires. Il faut toutefois garder à l'esprit que les techniques, les produits anesthésiques et les méthodes de surveillance ont fait d'immenses progrès ces trente dernières années, et que les risques encourus sont devenus statistiquement extrêmement faibles, surtout quand l'intervention est réalisée en dehors de l'urgence, chez une personne indemne de toute pathologie, et à fortiori lorsqu'il s'agit d'une anesthésie locale où les très rares réactions se limitent souvent à un simple petit malaise sans gravité.

• **Petits saignements** : ils peuvent survenir même quelques jours après l'intervention. Ils sont habituellement faciles à contrôler.

• **Hématomes** : la plupart du temps sans gravité, ils peuvent justifier d'être évacués s'ils sont trop importants.

• **Infection** : elle peut être liée à une forme d'intolérance aux fils de suture ou être favorisée par la présence d'un petit hématome. Elle se manifeste par une douleur et une intense rougeur locale avec écoulement purulent. Le recours à des antibiotiques ou de simples soins locaux permet, la plupart du temps, de résoudre le problème, parfois avec des conséquences néfastes sur la qualité de la cicatrice.

• **Lâchage de suture** : Il peut résulter des deux précédentes complications ou être la conséquence d'une forme d'intolérance aux fils. Il est plus fréquent chez les fumeurs. Il se traite avec des soins locaux mais va retarder l'évolution. Il peut engendrer un certain élargissement de la cicatrice, souvent moins important à terme que ce qui était imaginé au départ.

• **Nécrose cutanée** : il s'agit d'une mortification de la peau par défaut d'apport sanguin. Elle est exceptionnelle et ne se rencontre que dans les cas de tension extrême sur les berges de la cicatrice ou lors de la réalisation d'un lambeau à la vascularisation précaire. Elle peut parfois venir compliquer un hématome ou une infection. Elle est nettement favorisée par le tabagisme. Elle compromet fortement le résultat esthétique.

**Défaut de prise de greffe** : la réussite d'une greffe n'est jamais certaine à 100%. On peut donc parfois assister à une nécrose, la plupart du temps partielle, de la greffe.

• **Anomalies de cicatrisation** : au-delà des cicatrices inesthétiques déjà évoquées, on pense surtout aux redoutables mais rarissimes cicatrices « chéloïdes » vraies, dont le traitement est très délicat et souvent décevant.

• **Blessure de nerfs avoisinants** : le plus souvent ce sont les filets nerveux sensitifs qui sont concernés, aboutissant alors à des troubles localisés de la sensibilité (anesthésie, fourmillements...). Exceptionnellement au niveau de la face, il peut s'agir d'une branche motrice, aboutissant à une paralysie partielle de la partie du visage concernée (par exemple la moitié du front). Heureusement la plupart du temps ces

troubles sont transitoires et disparaissent spontanément en quelques semaines.

Au total, il ne faut pas surévaluer les risques, mais simplement prendre conscience qu'une intervention chirurgicale, même apparemment simple, comporte toujours une petite part d'aléas. Le recours à un chirurgien plasticien qualifié vous assure que celui-ci a la formation et la compétence requises pour savoir éviter ces complications, ou les traiter efficacement le cas échéant.

Tels sont les éléments d'information que nous souhaitons vous apporter en complément à la consultation. Nous vous conseillons de conserver ce document, de le relire après la consultation et d'y réfléchir « à tête reposée ».

Cette réflexion suscitera peut-être de nouvelles questions, pour lesquelles vous attendrez des informations complémentaires. Nous sommes à votre disposition pour en reparler au cours d'une prochaine consultation, ou bien par téléphone, voire le jour même de l'intervention où nous nous reverrons, de toute manière, avant l'anesthésie.

#### **REMARQUES PERSONNELLES :**